

# AUGENERKRANKUNGEN IM ALTER

**Univ.Prof.Dr. Michael Radda**

**Vorstand der Augenabteilung im Donauspital SMZO**

Durch die Fortschritte der Medizin nimmt die Lebenserwartung der Bevölkerung dauernd zu. Dies ist der Grund warum vermehrt Augenerkrankungen auftreten, die als Alterserkrankungen einzustufen sind.

Die wichtigsten Augenerkrankungen des Alters sind:

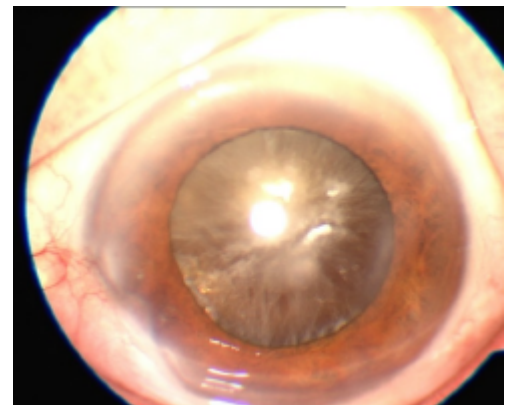
1. Grauer Star
2. Grüner Star
3. Gefäßverschlüsse und Arteriitis temporalis
4. trockenes Auge
5. altersbedingte Makulopathie (Netzhautverkalkung)

## **Ad 1) Grauer Star (Katarakt)**

Der Graue Star (Abb.1) äußert sich dadurch, dass der Patient langsam schlechter sieht. Es handelt sich um eine altersbedingte Trübung der Augenlinse.

Man unterscheidet verschiedene Formen des Grauen Stars, wobei entweder das Sehen in der Ferne oder das Lesevermögen verstärkt eingeschränkt ist.

Nach Augenverletzungen oder bei Stoffwechselerkrankungen kann der Graue Star auch schon bei jüngeren Menschen auftreten.



*Abb.1 Grauer Star*

Man muss heute nicht mehr darauf warten, bis der Graue Star „reif“ geworden ist.

Der Patient kann den Zeitpunkt der Operation mitentscheiden.

Der Graue Star wird operiert, sobald der Patient im Berufsleben oder im Alltag durch das schlechte Sehen gestört ist.

Vor der Operation wird das Auge mittels Ultraschall bzw. Laser vermessen (Biometrie) und so die richtige Stärke der zu implantierenden Kunststofflinse exakt errechnet.

Für die Operation wird die Pupille maximal medikamentös erweitert .

Die Operation wird im Operationssaal unter dem Operationsmikroskop in Lokalanästhesie, Tropfanästhesie und ev. auch in Vollnarkose (z.B. bei Nystagmus) durchgeführt und dauert etwa 20 Minuten.

Katarakt-Operation: Mit dem Diamantmesser wird ein Schnitt von ca. 3 mm Länge ausgeführt. Dann erfolgt die Kapsulorhexis (Entfernung der vorderen Linsenkapsel). Nach der Hydrodissektion (Loslösen des Linsenkerns von der hinteren Linsenkapsel) wird der Linsenkern mittels Ultraschall zerkleinert und abgesaugt (diese weltweit modernste Operationstechnik wird mit Ultraschall und nicht mittels Laser durchgeführt). Anschließend wird die Rinde der Linse abgesaugt und die hintere Linsenkapsel poliert. Dann wird eine faltbare Linse in den Kapselsack implantiert (Hinterkammerlinse). Die Wunde verschließt von selbst oder es wird eine Kreuzstichnaht mit 10/0-Nylon gelegt.

Sind die Patienten vor der Operation kurz- oder weitsichtig, so können sie durch die Operation auf Normalsichtigkeit eingestellt werden.

Der Patient sieht bereits am Tag nach der Operation ausgezeichnet, vorausgesetzt, es liegen nicht andere Augenerkrankungen (z.B. senile Makulopathie = „Netzhautverkalkung“) vor.

Es gibt heute auch Speziallinsen mit entsprechenden Blaufiltern, die bei Patienten mit Netzhautverkalkung ein Fortschreiten verhindern sollen.

Nach der Operation soll der Patient antiphlogistische Augentropfen 4 – 8 Wochen 3 x täglich eintropfen; meist Corticoid-Tropfen und Indomethacin-Tropfen.

Nach derzeitigem Wissensstand gibt es keine wirksame medikamentöse Therapie des Grauen Stars, obwohl sich viele Arzneimittel auf dem Markt befinden.

Einige Jahre nach der Katarakt-Operation kann eine Verdickung der hinteren Linsenkapsel auftreten (Kapselfibrose, PCO = posterior capsule opacification). Dadurch sieht der Patient wieder schlechter.

Therapie: YAG-Laser-Kapsulotomie.

## **Ad 2) Grüner Star (Glaukom)**

Beim Grünen Star handelt es sich - vereinfacht ausgedrückt - um eine Erhöhung des Augeninnendruckes (normal unter 20 mm Hg) und dadurch bedingte Durchblutungsstörungen des Sehnervenkopfes.

Das Kammerwasser des Auges wird im Ziliarkörper produziert und fließt im Kammerwinkel ab.

Beim Grünen Star ist der Kammerwasserabfluss gestört, wodurch es zu einem Anstieg des Augeninnendruckes kommt (vergleichbar mit einem Autoreifen, den man zu stark aufgepumpt hat).

Unbehandelt führt die Erhöhung des Augeninnendruckes zu einer Schädigung des Sehnervens und schlussendlich zum Erblinden. Einerseits gibt es Patienten mit normalem Augendruck, die Sehnervenveränderungen bekommen (Normaldruckglaukom).

Andererseits gibt es auch Patienten die einen erhöhten Augendruck haben und bei denen es zu keinen Sehnervenveränderungen kommt (okuläre Hypertension).

Der Grüne Star kann akut oder chronisch auftreten.

a) Der akute Grüne Star (akuter Glaukomanfall)

Der Patient klagt über plötzlich auftretende Kopfschmerzen (eher Stirnbereich), Übelkeit, Sehverschlechterung des betroffenen Auges und eventuell Erbrechen.

Der Augendruck ist nicht selten auf das drei- bis vierfache des normalen Wertes erhöht.

Das betroffene Auge zeigt eine erweiterte, gelegentlich entrundete Pupille und die Hornhaut erscheint trüb (Epithelödem).

Therapie: 500 mg Diamox i.v., schmerzstillende intramuskuläre Injektion, lokal 1 – 2 % Pilocarpin-Tropfen alle 5 Minuten

Anschließend muss eine periphere Iridektomie (Operation) durchgeführt werden. Wird die Operation verabsäumt, kann sich der Glaukomanfall wiederholen.

b) Der chronische Grüne Star (chronisches Glaukom)

Der chronische Grüne Star ist deshalb so gefährlich, weil er im Anfangsstadium überhaupt keine Beschwerden macht.

Deshalb sollten Personen ab dem 40. Lebensjahr regelmäßig einmal jährlich zum Augendruckmessen (Abb.2a) einen Augenarzt aufsuchen.

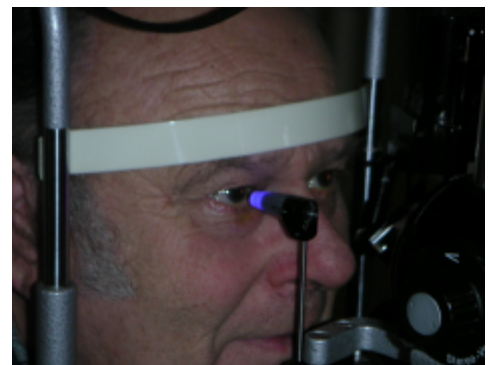


Abb.2a Applanationstonometrie

Stellt der Augenarzt (durch Applanationstonometrie) einen erhöhten Augendruck fest, kann er durch Untersuchung des Sehnervenkopfes (Funduskopie), durch Computergesichtsfeld-untersuchung und durch Nervenfasernanalyse feststellen, ob bereits ein Schaden des Sehnervs vorliegt (Abb2b).

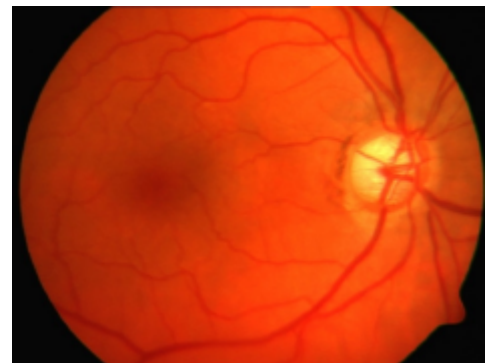


Abb.2b "Glaukompapille"

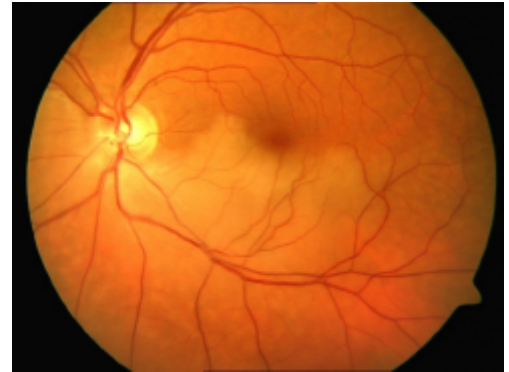Die Therapie des chronischen Glaukoms wird zunächst mit Augentropfen ( $\beta$ -Blocker, lokale Karboanhydrasehemmer, lokale Prostaglandine, Sympaticomimetica, Pilocarpin, etc.) durchgeführt. Wird durch diese Therapie der Augendruck nicht ausreichend gesenkt, muß eine Laser-Operation (Argon-Laser-Trabekuloplastik) oder eine mikrochirurgische Operation (fistulierende Operation, Trabekulektomie) durchgeführt werden.

Wenn die Behandlung rechtzeitig einsetzt, lässt sich der Grüne Star ausgezeichnet therapieren, wobei auch eine kombinierte Operation von Grauem und Grünen Star möglich ist.

### **Ad 3) Gefäßverschlüsse und Arteriitis temporalis**

Bei den Gefäßverschlüssen unterscheidet man zwischen arteriellen und venösen Verschlüssen.

Beim arteriellen Zentralarterienverschuß kommt es zur plötzlichen Erblindung des Auges. Ursache dafür sind meist arteriosklerotische Gefäßveränderungen. Die arterielle Hypertonie ist ein Risikofaktor für arterielle Gefäßverschlüsse am Auge. Bei Arterienastverschlüssen (Abb.3a) kommt es zu entsprechenden Gesichtsfeldausfällen. Die Therapie soll innerhalb von 60 bis 90 Minuten einsetzen, da sonst die Netzhaut irreversibel geschädigt ist.

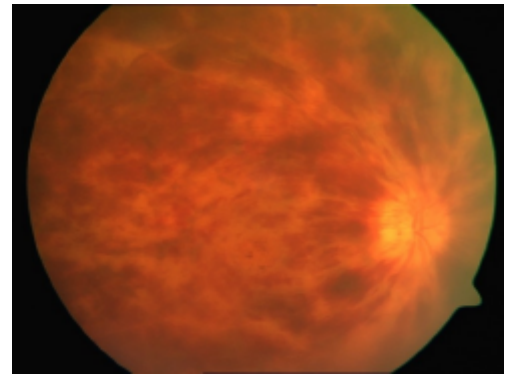


*Abb.3a Astarterienverschluss*

Um die Durchblutung wieder in Gang zu bringen werden eine Vorderkammerpunktion und eine Bulbusmassage durchgeführt.

Die Venenverschlüsse führen zu einer deutlichen Sehverschlechterung am betroffenen Auge. Man unterscheidet eine ischämische und nicht-ischämische Form des Venenverschlusses. Je nach Lokalisation des Verschlusses kommt es zum Zentralvenenverschuß (Abb.3b) oder zum Astvenenverschluss.

Mögliche Therapiekonzepte bei Venenthrombosen sind isovolämische Haemodilution und Antikoagulation.



*Abb.3b Zentralvenenverschluss*

Bei der ischämischen Form, vor allem bei Vorliegen eines Makulaödems wird eine Argon-Laser-Koagulation der Netzhaut durchgeführt.

Neuerdings wird auch versucht, durch chirurgische Intervention eine Sehverbesserung zu erreichen (chirurgische Spaltung des Skleralrings, Adventitia-Spaltung bei Astvenenthrombose).

Die Arteriitis temporalis ist eine granulomatöse entzündliche Gefäßerkrankung, die im höheren Alter auftritt.

Meist bestehen Kopfschmerzen und es kommt zur plötzlichen, einseitigen Erblindung. Die Erblindung wird durch ein ischämisches Papillenödem verursacht, durch entzündlichen Verschluss der kurzen hinteren Ziliararterien.

Typisch für die Arteriitis temporalis ist die stark erhöhte Blutsenkungsgeschwindigkeit.

Durch Biopsie eines Astes der Temporalarterie wird die Diagnose gesichert.

Die Therapie besteht in hochdosierter, systemischer Cortisongabe über Monate, ev. sogar Jahre. Durch diese Therapie kann die Erblindung des zweiten Auges verhindert werden.

#### **Ad 4) Trockenes Auge**

Die Patienten leiden unter Brennen und Fremdkörpergefühl der Augen.

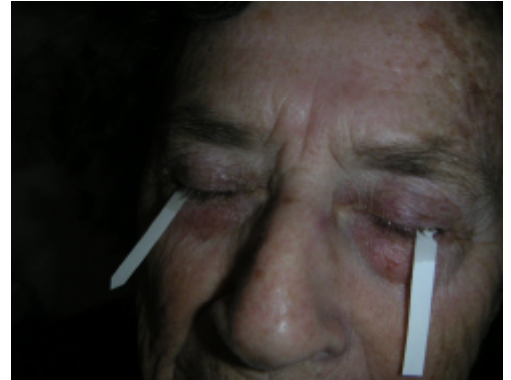Der Tränenfilm besteht aus drei Schichten.

Die wässrige Phase des Tränenfilms wird von der Tränendrüse produziert und gleichmäßig durch den Lidschlag über die Hornhaut verteilt.

Die innerste Schicht ist die Muzin-Schicht und wird von den Becher-Zellen produziert.

Die Muzin-Schicht ist wichtig für die bessere Haftung der wässrigen Phase an der Hornhautoberfläche.

Die äußere Lipid-Schicht des Tränenfilms wird von den Meibom'schen Drüsen gebildet und verhindert die Verdunstung des Tränenfilms. Es gibt verschiedene Tests, um die Funktion des Tränenfilms zu überprüfen: Schirmer-Test (Abb.4), Bengal-Rosa-Färbung, Tränenfilmaufrisszeit, etc.



*Abb.4 Schirmer Test*

Beim alten Menschen ist durch Involution der Liddrüsen die Sekretion gestört und es kommt zum sogenannten Siccasyndrom.

Die Behandlung wird vor allem durch Substitution durch Augentropfen durchgeführt.

Konservierungsmittelfreie Augentropfen haben gewisse Vorteile.

Häufig verwendete Inhaltsstoffe dieser Tränenersatzmittel sind Zellulosederivate, Polyvinylalkohol (synthetische Polymere), Pantothenensäure und Hyaluronsäure

Mit 0,05%igen Sandimmun-Augentropfen wurden neuerdings Erfolge bei der Sicca-Behandlung gemeldet.

Bei Störungen der wässrigen Phase können auch Punctum plaques gesetzt werden, um den Abfluss der Tränenflüssigkeit zu verhindern.

#### **Ad 5) Altersbedingte Makulopathie (Netzhautverkalkung)**

Die altersbedingte Makuladegeneration (AMD) ist die häufigste Erblindungsursache in den westlichen Industriestaaten. Es kommt meistens nicht zur vollständigen Erblindung, aber zum Verlust des Lesevermögens. Man unterscheidet zwischen der trockenen Form und exsudativen „feuchten“ Form. Bei der trockenen Form kommt es zur Atrophie des retinalen Pigmentepithels. Risikofaktoren für das Auftreten der AMD sind Nikotin-Konsum und höheres Alter. Der Patient selbst bemerkt Metamorphopsien (Bildverzerrungen) und schließlich kommt es zur Sehverschlechterung. Betroffen ist vor allem das zentrale Gesichtsfeld.

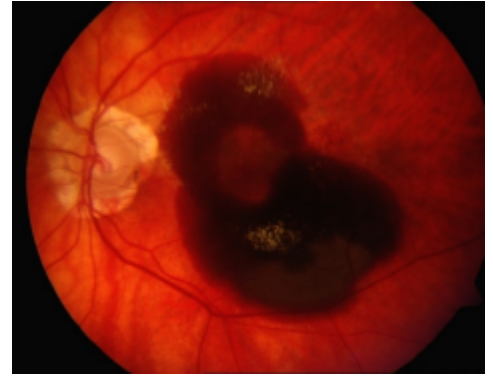Durch medikamentöse Behandlung (ARED-Studie) mit Vitamin- und Zink-Medikamenten, kann in gewissen Stadien ein Fortschreiten der Erkrankung verhindert werden.

Mittels Fluoreszenzangiographie wird bei der AMD festgestellt, ob eine subretinale Neovaskularisation vorliegt.

Durch die subretinale Neovaskularisation kommt es zu einem raschen Fortschreiten der Erkrankung und zu rascher Sehverschlechterung infolge einer Makulablutung (Abb.5).

Die Behandlung der subretinalen Neovaskularisation wird durch gezielte Argon-Laser-Therapie durchgeführt.

Die photodynamische Therapie (Kaltlichtlaser + Verteporfin) wird bei sehr zentraler (submakulärer) Lage der subretinalen Neovaskularisation angewendet.



*Abb.5 Makulablutung bei  
altersbedingter  
Netzhautverkalkung (AMD)*